Aus der Universitäts-Frauenklinik zu Frankfurt am Main
Direktor: Prof. Dr. Dr. Guthmann

Ein Fall von monamniotischer Zwillingsschwangerschaft

Inaugural-Dissertation
zur Erlangung der Doktorwürde
in der gesamten Medizin der hohen Medizinischen Fakultät
der Johann-Wolfgang-Goethe-Universität
zu Frankfurt am Main

Vorgelegt von
EDGAR MORBE
aus Honzrath

Oktober 1939

Digitized by the Internet Archive
in 2026

https://archive.org/details/IA41546401_0082

Aus der Universitäts-Frauenklinik zu Frankfurt am Main
Direktor: Prof. Dr. Dr. Guthmann

Ein Fall von monamniotischer Zwillingsschwangerschaft

Inaugural-Dissertation
zur Erlangung der Doktorwürde
in der gesamten Medizin der hohen Medizinischen Fakultät
der Johann-Wolfgang-Goethe-Universität
zu Frankfurt am Main

Vorgelegt von
EDGAR MORBE
aus Honzrath

Oktober 1939

Gedruckt mit Genehmigung der Medizinischen Fakultät
der Johann Wolfgang Goethe-Universität zu Frankfurt a. M.
Referent: Prof. Dr. Dr. Guthmann
Korreferent: Oberarzt Dr. Stähler
Dekan: Prof. Dr. Schmieden

Ein Fall von monamniotischer Zwillingsschwangerschaft

Wenn das Vorkommen monamniotischer Zwillinge sehr selten ist, so ist die geringe praktische Bedeutung der Erscheinung auch nur diesem Umstand zuzuschreiben. Im Einzelfalle dagegen ist es höchst wichtig, daß der Geburtshelfer möglichst frühzeitig die Diagnose stellt, weil davon vielfach das Leben des nachfolgenden Kindes abhängt. Aus diesem Grunde hat die descriptive Erfassung und Auswertung jedes einzelnen Falles nicht nur ein theoretisches Interesse.

Ahlfeld weist darauf hin, daß schon 1690 eine Hebamme namens Justine Sigmundin das Auftreten monamniotischer Zwillinge als eine äußerst seltene Erscheinung beschrieben hat. Sie berichtet: „Es geschiehet zwar / daß zwey Kinder in einem Wasser und einer Nachgeburt beysammen liegen / und kein Netz dazwischen ist / aber sehr selten / da ich doch viel Zwillingen geholfen habe / alsdann springet das Wasser nur einmal und folgen die Kinder bald eins dem andern nach."

Die Angaben der einzelnen Autoren über die Häufigkeit des Vorkommens von Monamnioten schwanken in ziemlich weiten Grenzen. Ahlfeld fand unter 1157 Zwillingsschwangerschaften nur 3 Fälle von gemeinsamem Amnion. Diese Zahl liegt noch ziemlich hoch verglichen mit den Angaben von Rieke, der in Württemberg bei 2547 Zwillingsgeburten nur ein einziges Mal eine Verschlingung der Nabelschnüre beobachtete; allerdings ist dabei zu beachten, daß wahrscheinlich eine Anzahl von Fällen nicht erfaßt wurde, weil hier das Symptom der Nabelschnurverschlingung allein maßgebend war. Sicher ist dieser oder jener Fall, bei dem letztere Komplikation nicht vorlag, übersehen worden, weil unter diesen Umständen nur eine sorgfältige Prüfung der Eihautverhältnisse zur Diagnose führt. Das Fehlen des zweiten Blasensprungs ist als ein unsicheres Zeichen anzusehen und daher kaum verwertbar.

Ahlfeld vergleicht die Statistiken verschiedener Autoren miteinander und kommt zu folgendem Ergebnis:

Von 533 Zwillingspaaren besitzen 4 Paare ein gemeinsames Amniom.

Das Zahlenverhältnis der biamniotischen eineiigen Zwillinge zu den monamniotischen beträgt 59:3.

Wenn man aber auf 80 Schwangerschaften eine Zwillingsschwangerschaft rechnet, kommt auf die Gesamtzahl von 10 600 Graviditäten ein Fall von monamniotischen Zwillingen.

In unserem Falle handelte es sich um eine 38jährige gesunde Frau, die zweimal spontan geboren hatte. Die letzte Regel war am 8. 5. 1937. Die Patientin gab mit aller Bestimmtheit an, am 16. 10. 1937 einige Male besonders heftig Leben gespürt zu haben. Seitdem aber habe sie keine Kindsbewegungen mehr wahrgenommen. Die vorher während der Schwangerschaft voller gewordenen Brüste seien erschlafft und die Krampfadern, die vordem zunehmende Beschwerden gemacht hätten, wären wieder zurückgegangen.

Da der Hausarzt bei der Untersuchung keine Herztöne mehr feststellen konnte, sandte er am 26. 11. 1937 den Urin zur Aschheim-Zondeck-Reakt. in das Hormonlaboratorium (Prof. Ehrhardt) der Universitätsfrauenklinik ein. Die Reaktion fiel negativ aus. Daraufhin erfolgte am 30. 11. die Einweisung der Frau in die Klinik.

Befund:

Der Fundus uteri stand einen Querfinger unterhalb des Nabels. Kindliche Herztöne waren nicht zu hören. Aus den Brüsten ließ sich reichlich Colostrum auspressen.

Um die Diagnose „Fruchttod" weiter zu erhärten, wurde eine Thorotrastinjektion in die Fruchtblase vorgenommen. Wir verfuhren in einer Weise, wie es Ehrhardt in der M. M. Wochenschrift (Jahrg. 43, Seite 1699) beschrieben hat.

Ehrhardt konnte an Schwangerschaften, die zur Unterbrechung bestimmt waren, nachweisen, daß der Foet große Mengen Fruchtwasser zu sich nimmt, wobei ein im Fruchtwasser suspendiertes Kontrastmittel, das Thorotrast, im Darm gespeichert wird und im Röntgenbild einen Schatten gibt. In unserem Falle war nach Injektion von Thorotrast in den Fruchtsack ein solcher Schatten in den Eingeweiden der beiden am Skelett erkenntlichen Früchte nicht nachzuweisen. Dieser Umstand sprach für den bereits eingetretenen Fruchttod. Es hat sich inzwischen herausgestellt, daß das Verfahren zum Nachweis, ob die Frucht lebt oder nicht, ungeeignet ist. Ehrhardt zeigte nämlich, daß der menschliche Foet durch Atembewegungen auch Fruchtwasser in die Lunge aufnimmt, wo ebenfalls Thorotrast gespeichert wird. Die Ansammlung desselben in den Lungenalveolen ist aber für das extrauterine Weiterleben des Kindes sicher nicht ohne Belang.

Vor der Injektion des Kontrastmittels wurde durch die Kanüle etwas trübe und gelbgrau verfärbtes Fruchtwasser aspiriert. Dies ließ eine bereits eingetretene Mazeration mit einiger Sicherheit annehmen.

Nun wurden am 2. 12. mit Chinin Wehen eingeleitet. Am 3. 12. kam es zur spontanen Ausstoßung der männlichen, stark mazerierten Zwillinge mit Plazenta. Bei den Früchten handelte es sich um einen 33 cm und einen 29 cm langen Foet. Die Nabelschnüre beider inserierten dicht nebeneinander. Auch bei sorgfältigster Untersuchung waren nicht einmal Reste einer amniotischen Zwischenwand zwischen den Nabelschnüren aufzufinden. Letztere waren in einer sechzehnfachen Torsion, die gleich oberhalb der Insertionsstellen begann, eng umeinander geschlungen. Dabei hatte man den Eindruck, als sei die dünnere Nabelschnur des kleineren Foet

um die andere, dickere geschnürt. Offenbar hatte das Fehlen der trennenden, amniotischen Zwischenwand zu dieser Verdrehung geführt.

Verschlingungen der Nabelschnüre finden sich nach der Literatur in etwa der Hälfte aller Fälle von monamniotischer Zwillingsschwangerschaft.

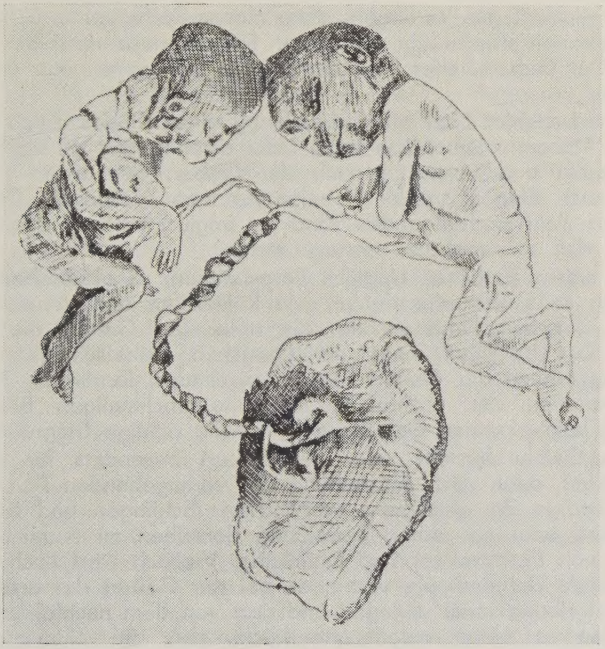

Nach Sachs ist bei 54 % mit dieser Komplikation zu rechnen. Daß gerade sie betreffs der hohen Mortalität der Monamnioten während des intrauterinen Lebens und unter der Geburt eine ausschlaggebende Rolle spielt, liegt auf der Hand. Sie ist offenbar der einzige Grund für die gesteigerte Sterblichkeit der Monamnioten.

Auch in unserem Falle, wo es sich nur um eine Verdrehung, die einfachste Art der Verschlingung, handelt, muß man doch die dadurch hervorgerufene gegenseitige Abdrosselung der Nabelschnurgefäße als Todesursache ansehen.

Sachs führt eine Mortalitätsstatistik von Trautner an. Danach kamen von 57 Fällen monamniotischer Zwillingsschwangerschaften 25 zum Ende der Gravididität. Nur zehnmal konnten jedoch beide Kinder lebend geboren werden.

Bei 16 von H. R. Schmitt angegebenen Fällen mit lebensfähigen Kindern wurden nur viermal beide lebend geboren. Siebenmal war eins tot, und fünfmal kamen beide unter der Geburt um.

Dem Ausfall an Kindern, der durch die vorzeitige Unterbrechung der Schwangerschaft infolge Abdrosselung der Nabelschnurgefäße bedingt ist, steht man machtlos gegenüber. Die Mortalität unter der Geburt aber könnte sicher eingeschränkt werden, wenn der Geburtshelfer frühzeitig an die Möglichkeit des Vorliegens einer monamniotischen Zwillingsschwangerschaft denken würde. Ein Mittel zur Frühdiagnose derselben besitzen wir nicht. Der Geburtshelfer ist allein auf die Symptome unter der Geburt angewiesen.

Sachs berichtet über die Erdrosselung eines Kindes durch die Hebamme bei Monamnioten. Diese hatte nicht erkannt, daß es sich um Zwillinge handelte und versuchte nach der Geburt der ersten Frucht die Plazenta durch Ziehen an der Nabelschnur herauszubringen. Diese hatte sich jedoch dem nachfolgenden Kind so unglücklich um den Hals geschlungen, daß es regelrecht erwürgt wurde.

Um einem ähnlichen Unglück vorzubeugen, ist abgesehen von der Vermeidung so grober Kunstfehler, wie Reißen an der Nabelschnur, die Beachtung der Symptome wichtig, die unter der Geburt die Diagnose gestatten. Das Vorfallen eines umfangreichen Nabelschnurbündels vor, oder häufiger nach der Geburt des ersten Kindes, ferner das Erscheinen von Körperteilen des nachfolgenden, ohne nochmaligen Blasensprung müßte den aufmerksamen Geburtshelfer auf die richtige Diagnose bringen.

Eine Gefahr besteht unter der Geburt besonders für das nachfolgende Kind, denn nach Austreibung der vorangehenden Frucht, kommt es meist infolge des Zuziehens vorhandener Schlingen und Knoten der Nabelschnüre oder gar durch Zerreißung derselben zu Sauerstoffmangel, Aspiration von Fruchtwasser und Erstickung. Vielfach wird auch der Knoten, der beide Nabelschnüre verbindet, bei der Geburt des ersten Kindes in den Austreibungskanal verlagert und dort von dem nachfolgenden Kopf des zweiten so völlig zusammengedrückt, daß die Zirkulation unterbrochen wird (Sachs). Es ist in dieser Situation die Geburt also möglichst rasch zu beenden.

Der eine Foet war in unserem Fall größer und weniger mazeriert als der andere. Wenn er aber länger gelebt hat, dann ist anzunehmen, daß die abgestorbene Nabelschnur seines toten Partners ihn mehr geschädigt hat als vorher die der lebenden Frucht. Man könnte sich auch vorstellen, daß im elastischen blutgefüllten Zustand eine Nabelschnur weniger strangulierende Wirkung hat, als nach dem Absterben, weil sie dann zu einem dünnen Strang zusammenfällt.

Bei der hier vorliegenden 16 fachen Umdrehung nahmen der Grad der gegenseitigen Drosselung und die Unregelmäßigkeit der Umschlingung nabelwärts zu. Schließlich sind die letzten Umwindungen knäuelartig übereinandergelagert, ohne daß es zu einer richtigen Knotenbildung gekommen wäre.

Andererseits findet man zuweilen, daß sogar ein echter Knoten zu keinerlei nennenswerten Kreislaufstörungen führt. So beschreibt Herrmann

einen Fall, bei dem die beiden Nabelschnüre ganz verworren, etwa in einer doppelten Achtertour um- und ineinander verschlungen waren. Dabei war es zu einer eigenartigen Knopfbildung gekommen, d. h. der Knoten war von Gewebsmassen so umwuchert, daß man die einzelnen Knotenschlingen nicht unterscheiden konnte, und das Ganze als ein homogenes, kugeliges Gebilde imponierte. Erst nach mühevoller Präparation kamen dann die Windungen des Knotens zum Vorschein. Die Zirkulation soll an dieser Stelle in keiner Weise behindert gewesen sein. Vielleicht hatte die Gewebswucherung die Verschlingungen im frühen Stadium so fixiert, daß auch später, als das zeitweilige Zerren durch die Vergrößerung der foetalen Körpermassen stärker wurde, die Schlingen nicht weiter zugezogen werden konnten. Bei der betreffenden Patientin war es nach einem Sturz vom Heuwagen zum Abort gekommen.

Der Zustand eines gemeinsamen Amnions für zwei Früchte muß als pathologisch angesehen werden. Aus der dadurch bedingten erhöhten Sterblichkeit der Foeten geht hervor, daß es sich nicht um eine belanglose Variation in der Amnionbildung handelt.

Direkte Ursachen für die Verschlingung der Nabelschnüre sind nach Piltz plötzlich einsetzende Einwirkungen der verschiedensten Art, die geeignet sind, den Körper der Schwangeren so heftig zu erschüttern, daß die Bewegung dem Uterusinhalt mitgeteilt wird. Er denkt dabei an Hinstürzen, Schlag gegen den Leib, Husten, Erbrechen und Drehbewegungen, wie das Tanzen.

Ueber die Entstehung des gemeinsamen Amnions nehmen Straßmann, Sobotta, Schultze u. a. m. an, daß es sich um eine primär vorhandene Anlage handelt. Es entwickelt sich nach ihrer Ansicht über den Früchten, die in der Keimblase nahe zusammenliegen, ein gemeinsames Amnion. Dieses stellt dann den geringsten Grad der Verschmelzung zweier Fruchthöfe dar, die in stärkerer Ausprägung zur Entstehung von Doppelmißbildungen führt. Ahlfeld nimmt dagegen an, daß in allen Fällen ursprünglich eine amniotische Scheidewand vorhanden ist. Er glaubt, daß es an dieser durch Pulsation und Reibungen der dicht daneben inserierenden Nabelschnüre gelegentlich zu Entzündungserscheinungen kommt, die zu einer Perforation, Retraktion und Auflösung der trennenden gefäßlosen Membrane führten. Schultze behauptet, ein nachträgliches Schwinden des Amnions sei ebenso abzulehnen, wie ein gleicher Vorgang für das Chorion. Ahlfeld aber will experimentell festgestellt haben, daß das Amnion nach einer Perforation viel retraktionsfähiger sei als das Chorion, und daß es im Fruchtwasser resorbierbar wäre, welch letztere Eigenschaft dem Chorion vollkommen fehle. Er hat sogar Usuren gefunden im plazentanahen Teil der Nabelschnüre von Monamnioten, wobei der Amnionüberzug stellenweise fehlte und einzelne Gefäßschlingen henkelartig sich frei nach außen vorwölbten. Eine besondere Bedeutung für die Ahlfeldsche Theorie haben Bildungen, die entweder in Form einer sichelförmigen Amnionfalte oder auch nur als hellgrau verfärbte Linie so über die Plazenta hinziehen, daß sie die Insertionsstellen der Nabelschnüre voneinander trennen. Wenn aber nichts derartiges zu finden ist, soll gelegentlich das Amnion an dieser Stelle sehr fest mit dem daruntergelegenen

Plazentagewebe verwachsen sein. Bei unserem Fall war von alledem nichts vorhanden.

Auch Kleinwächter vertritt die Ansicht, daß die gemeinsame Amnionhöhle sekundär entstehe, nimmt aber als Ursache ein Trauma an: Dadurch, daß die Scheidewand nur aus einer Duplikatur des zarten Amniongewebes besteht, und eines festen Widerlagers entbehrt, soll es unter der Wucht anprallender foetaler Körperteile leicht zum Einreißen derselben kommen. Tatsächlich hat Hofmeister sogar bei zweieiigen Zwillingen einmal einen Scheidewandriß beobachtet, obwohl doch hier auch das Chorion an der Bildung der durchbrochenen Wand beteiligt war.

Piltz sieht den Schwund der Zwischenhaut als Folge der Druckwirkung des Fruchtwassers an. In der 5. Woche, also zur Zeit der Nabelschnurbildung, soll es durch die besonders reichliche Fruchtwassersekretion gelegentlich als Druckwirkung zu Ernährungsstörungen an der gefäßlosen Scheidewand und dadurch zur Obliteration derselben kommen. Es ist dies eine Ansicht, die nicht viel Wahrscheinlichkeit für sich hat und durch nichts bewiesen ist.

Die Plazenta verdient an dieser Stelle auch einige Beachtung. Sie ist bei Monamnioten natürlich größer als eine gewöhnliche Plazenta und wo die Vergrößerung des Durchmessers nur gering ist, ist der Mutterkuchen stets abnorm dick. So beschreibt P. Müller eine monamniotische Plazenta, die 2 Zoll dick war. Besonders interessiert der Gefäßverlauf. Meist entsenden beide Nabelschnüre ihre Gefäße nach allen Teilen der Plazenta, wobei es zu einer vielfachen Ueberkreuzung und gegenseitigen Durchflechtung kommt. Auch Anastomosen zwischen kleineren und größeren Gefäßästen, ja sogar zwischen den Nabelschnurgefäßen selbst, kommen vor. In der Literatur sind Fälle beschrieben, wo bei Monamnioten die Plazenta zwischen den Nabelschnurinsertionsstellen eine furchenförmige Einsenkung und am Rand beiderseits eine entsprechende kerbenartige Einbuchtung aufwies. Diese Erscheinungen könnten als letzte Ueberbleibsel einer ursprünglichen Trennung in 2 einzelne Plazenten gedeutet werden, aber der oben geschilderte Gefäßverlauf macht eine sekundäre Vereinigung unwahrscheinlich. Die Entwicklungsfähigkeit des foetalen Gefäßsystems ist zwar ungeheuer groß, aber eine derartige Durchflechtung zweier ehemals vollständig getrennter Gefäßbäume ohne ersichtlichen Grund ist wohl von der Hand zu weisen. Man muß also das Vorhandensein der gemeinsamen Plazenta als primär ansehen.

Zusammenfassend ist zu sagen, daß wir heute noch nicht in der Lage sind, zu beweisen, ob eine vorhandene trennende Amnionwand wieder so vollständig verschwinden kann, daß keine Reste mehr nachweisbar sind. Eine Entscheidung in dem einen oder andern Sinne kann also auch bei unserem Falle nicht getroffen werden.

LITERATURANGABE

Ahlfeld: Beitr. zur Lehre von den Zwillingen. Arch. f. Gyn., Bd. VII, 1845.

Ehrhardt: Der trinkende Foet. M. M. Wochenschr. Jahrg. 43, Seite 1699.

Sachs: Zeitschrift für Gynäkolog. Bd. 86, 1923, Seite 197.

Piltz: Zbl. für Gyn., 1907, Seite 38.

Herrmann: Arch. f. Gyn., Bd. XL. (40) S. 253.

Hofmeier, Klein u. Staffeck: Die menschl. Plaz. Wiesbaden 1890.

Holzapfel: Patholog. der Eihäute; Beitr. zur Geburtshilfe u. Gyn., Bd. 40 (1904).

Männel: Ref. Arch. f. Gyn., Bd. 10/10, 388.

Pfeilsticker: Zwillingsplazenta mit einfacher Amnionhöhle. Bl. f. Gyn., 1905, Nr. 49.

Geißler: Ein Fall v. Verschlingg. d. Nabelschnüre bei Zwill., Dissert. Halle 1898.

Hahl: Ref. Monatschr. f. Geburtsh. u. Gyn. Bd. XVI, 1902, pag. 794.

LEBENSLAUF

Als Sohn des Hüttenarbeiters Joh. Morbe und seiner Ehefrau Margaretha, geb. Pfeiffer, wurde ich am 2. Oktober 1911 zu Honzrath geboren. Nach meiner Entlassung aus der dortigen Volksschule besuchte ich 8 Jahre lang das Gymnasium zu Saarlautern, wo ich Ostern 1934 die Reifeprüfung ablegte. Nach zehnsemestrigem Studium an der Wolfgang Goethe-Universität zu Frankfurt a. M. bestand ich dort am 5. Oktober 1939 das Medizinische Staatsexamen.